Persönliche PDF-Datei für
Olav Jansen, Holger Görike, Sönke Peters

Mit den besten Grüßen vom Georg Thieme Verlag

www.thieme.de

Der richtige Einsatz der MRT bei Kopfschmerzpatienten

DOI 10.1055/a-0966-5988
Radiologie up2date 2020; 20: 67–80

Dieser elektronische Sonderdruck ist nur für die Nutzung zu nicht-kommerziellen, persönlichen Zwecken bestimmt (z. B. im Rahmen des fachlichen Austauschs mit einzelnen Kollegen und zur Verwendung auf der privaten Homepage des Autors). Diese PDF-Datei ist nicht für die Einstellung in Repositorien vorgesehen, dies gilt auch für soziale und wissenschaftliche Netzwerke und Plattformen.

Verlag und Copyright:
© 2020 by
Georg Thieme Verlag KG
Rüdigerstraße 14
70469 Stuttgart
ISSN 1616-0681

Nachdruck nur
mit Genehmigung
des Verlags

Thieme

Radiologie *up2date*

1 · 2020

Neuroradiologie 8

Der richtige Einsatz der MRT bei Kopfschmerzpatienten

Olav Jansen
Holger Görike
Sönke Peters

Elektronischer Sonderdruck zur persönlichen Verwendung

VNR: 2760512020158725305
DOI: 10.1055/a-0966-5988
Radiologie up2date 2020; 20 (1): 67–80
ISSN 1616-0681
© 2020 Georg Thieme Verlag KG

Thieme

Unter dieser Rubrik sind bereits erschienen:

MRT bei neurodegenerativen Erkrankungen H. Urbach, K. Egger Heft 2/2019

ZNS-Infektionen bei Immunsupprimierten S. Weidauer, E. Hattingen Heft 1/2019

Mechanische Rekanalisation beim akuten Schlaganfall J. Berkefeld Heft 4/2018

Bildgebung zerebraler Sinus- und Venenthrombosen P. Ditter, C. Marx, E. Hattingen Heft 1/2018

Schädel-Hirn-Trauma R. Clauberg, E. Hattingen Heft 3/2017

Normaldruckhydrozephalus U. Kehler, E. Hattingen Heft 2/2017

Zerebrale Mikroblutungen: Bildgebung, Ursachen und Differenzialdiagnosen J. Linn Heft 4/2016

Tumoren des Kleinhirnbrückenwinkels M. Schulze, K. Reimann, M. Tatagiba, S. Bisdas Heft 4/2016

Differenzialdiagnostik der Myelitis S. Langner Heft 3/2016

Interventionelle Behandlung von Karotisstenosen – Indikationen und Versorgungsrealität nach der S3-Leitlinie J. Berkefeld, M. Wagner, R. du Mesnil Heft 4/2015

Dissektionen der zervikalen hirnversorgenden Gefäße U. Jensen-Kondering Heft 4/2015

Sensitivität und Spezifität bildgebender Verfahren für den Nachweis intrakranieller Aneurysmen A. Ringelstein, M. Forsting Heft 3/2015

Prionenerkrankungen des Gehirns K. Lutz, H. Urbach Heft 3/2015

Stellenwert der CT-Perfusion für die Therapie des Schlaganfalls B. Eckert, J. Röther, J. Fiehler, G. Thomalla Heft 2/2015

Der Hippokampus H. Urbach, A. Keuler Heft 1/2015

MRT bei neuromuskulären Erkrankungen A. Fischmann, D. Fischer Heft 1/2014

Mechanische Thrombektomie beim thrombembolischen Mediaverschluss F. Dorn, T. Liebig Heft 4/2013

Antikoagulanzien – Grundlage, Wirkungsweise S. Langner Heft 3/2013

Lappen – Furchen – Windungen: die Oberflächenanatomie G. Fesl Heft 4/2012

MR-Neurografie – Bildgebung des peripheren Nervensystems P. Eppenberger, A. Chhabra, G. Andreisek Heft 4/2012

RANO-Kriterien bei höhergradigen hirneigenen Tumoren A. Radbruch, M. Bendszus Heft 3/2012

Neurosarkoidose A. Rohr Heft 4/2011

Kopfschmerzen – mehr als nur Sinusitis M. Knauth Heft 3/2011

Kranielle CT-Perfusion: beim Schlaganfall und über den Schlaganfall hinaus C. Riedel Heft 2/2011

Zerebrale Mikroangiopathien J. Linn Heft 1/2011

Radiologische Diagnostik des Ohrgeräuschs und therapeutische Optionen I. Wanke, M. Forsting Heft 1/2010

Karotisangioplastie J. Fiehler Heft 3/2009

Hirntumoren beim Kind I. Harting, A. Seitz Heft 2/2009

Diagnostik des hypophysären Mikroadenoms T. Engelhorn, A. Dörfler Heft 4/2008

Spektroskopie bei Hirntumoren P. Raab, U. Pilatus, H. Lanfermann Heft 3/2008

ALLES ONLINE LESEN

Mit der eRef lesen Sie Ihre Zeitschrift: online wie offline, am PC und mobil, alle bereits erschienenen Artikel. Für Abonnenten kostenlos! https://eref.thieme.de/radio-u2d

IHR ONLINE-SAMMELORDNER

Sie möchten jederzeit und überall auf Ihr up2date-Archiv zugreifen? Kein Problem! Ihren immer aktuellen Online-Sammelordner finden Sie unter: https://eref.thieme.de/93ISS

JETZT FREISCHALTEN

Sie haben Ihre Zeitschrift noch nicht freigeschaltet? Ein Klick genügt:

www.thieme.de/eref-registrierung

Elektronischer Sonderdruck zur persönlichen Verwendung

Thieme

Der richtige Einsatz der MRT bei Kopfschmerzpatienten

Olav Jansen, Holger Görike, Sönke Peters

Kopfschmerzen sind weit verbreitet. Die vorliegende Übersichtsarbeit soll sowohl einen Überblick über mögliche Kopfschmerzursachen liefern als auch seltene bildgebende Befunde bei Patienten mit Kopfschmerzen demonstrieren. Insbesondere soll der Artikel jedoch dafür sensibilisieren, in Abhängigkeit von der Patientenanamnese gezielt nach speziellen Kopfschmerzursachen zu fahnden und dafür angepasste Untersuchungsprotokolle zu benutzen.

Elektronischer Sonderdruck zur persönlichen Verwendung

Einleitung

Kopfschmerzen sind das am häufigsten beobachtete neurologische Symptom. Im klinischen Alltag stellt sich oft die Frage, ob und welche Art der bildgebenden Diagnostik bei Patienten mit akuten oder chronischen Kopfschmerzen angewendet werden sollte. Häufig haben die betroffenen Patienten Angst, an schweren Erkrankungen zu leiden und fordern daher nicht selten eine diagnostische Maßnahme ein. Gerade vor dem Hintergrund zunehmender restriktiver Untersuchungskapazitäten ist es manchmal schwierig festzulegen, wann welche Art der bildgebenden Diagnostik durchgeführt werden muss.

Auf der anderen Seite haben sich die diagnostischen Möglichkeiten sowie die Erkenntnisse um die Pathophysiologie wichtiger differenzialdiagnostischer Erkrankungen dermaßen verbessert, dass die Ursache der Kopfschmerzen mit einer rationellen und optimal durchgeführten Bildgebung bei einem nicht unerheblichen Teil der Patienten diagnostiziert werden kann. Damit können dann oft die entsprechenden therapeutischen Konsequenzen eingeleitet werden.

Die Kopfschmerzmedizin unterscheidet prinzipiell zwischen den sog. primären Kopfschmerzen ohne zugrunde liegende zerebrale Abnormitäten und den sekundären Kopfschmerzen, bei denen häufig eine begleitende Hirnpathologie nachzuweisen ist. Wenngleich es nach wie vor richtig ist, dass bei Patienten mit chronischen Kopfschmerzen nur bei einem kleinen Teil mit zerebraler Bildgebung ein pathologischer Befund nachzuweisen ist, dürften die hierzu angegebenen Häufigkeiten von etwa 3 % aus älteren Arbeiten [2] im Zeitalter moderner bildgebender Diagnostik nicht mehr stimmen. Dies gilt insbesondere dann, wenn die Diagnostik optimal und ursachenfokussiert eingesetzt wird. Da die Differenzialdiagnose der sekundären Kopfschmerzursachen so vielfältig ist, bedarf es einer sehr guten Patientenanamnese und vorherigen Eingruppierung der Kopfschmerzpatienten, um die Bildgebung optimal zu planen und so auch seltene Krankheitsursachen nachzuweisen.

▸ **Tab. 1** gibt einen Überblick über verschiedene Kopfschmerzarten und -ursachen und orientiert sich dabei an der aktuellen IHS-Klassifikation (IHS = International Headache Society) [1]. Gleichzeitig ist aufgeführt, ob ein bildgebender Befund zu erwarten ist und ob bzw. wie bei der MRT-Untersuchung ein besonderes Augenmerk auf bestimmte Veränderungen gelegt werden sollte. In der letzten Spalte ist ein Hinweis auf ggf. besondere Techniken oder Anatomien aufgeführt.

Bildgebung bei der Diagnose primärer Kopfschmerzen

Migräne

Migräne ist eine sehr häufige Kopfschmerzursache, die mehr Frauen als Männer betrifft und i. d. R. um das 20. Lebensjahr beginnt. Kopfschmerzattacken können zwischen 4 und 72 Stunden andauern und sind charakterisiert durch einseitige Lokalisation, pulsatilen Charakter und eine moderate bis schwere Schmerzintensität. Durch körperliche Aktivität wird der Schmerz meist verstärkt, sodass die Patienten Ruhe bevorzugen. Die Kopfschmerzen werden häufig begleitet von Übelkeit und Erbrechen sowie Photo- und Phonophobie. Die Migräne hat meist einen episodischen Charakter; es gibt aber auch Patienten, die unter einer chronischen Migräne leiden, die im Extremfall dann mit mehr als 15 Attacken pro Tag über einen Zeitraum von mehr als 3 Monaten dauern kann [3].

Bei einem Patienten mit typischer Migräne ist eine Bildgebung i. d. R. nicht indiziert und wird auch in den Vorgaben der IHS nicht gefordert. In größeren Studien ergab

▶ **Tab. 1** Übersicht der verschiedenen Kopfschmerzarten/-ursachen in Anlehnung an die IHS-Klassifikation. Spalte 2 weist aus, ob ein positiver MRT-Befund zu erwarten ist, und Spalte 3 zeigt, ob besondere MRT-Sequenzen erforderlich sind, die über ein Standardprotokoll hinausgehen.

Kopfschmerz-Klassifikation	MRT-Befund	spezifisches MRT-Protokoll	Beschreibung
primäre Kopfschmerzen			
Migräne	(?X)[1]	(X)	ggf. MRA, (Forschung: Eisengehalt im Hirnstamm)
Spannungskopfschmerz	–	–	Ausschlussdiagnostik
Cluster-Kopfschmerz	–	–	Ausschlussdiagnostik
sekundäre Kopfschmerzen			
posttraumatisch	X		Ausschluss chronisches Subduralhämatom
postzervikales Trauma	X	X	Kopf-Hals-Bänder 3-T-MRT
kalzifizierende retropharyngeale Tendinitis	X		
zerebrale Ischämie	X	X	Stroke-MRT
spontane zerebrale Blutung (ICB, SAB)	X	X	FLAIR, MRA, DWI
Vaskulitis	X	X	„black blood"; Kontrastmittel
Riesenzellarteriitis	X	X	„black blood"; Kontrastmittel
Aneurysma	X	X	MRA
Dissektion	X	X	> 36 h; FS T1w
Sinus-/Venenthrombose	X	X	PC-MRA
reversibles zerebrales Vasokonstriktionssyndrom (RCVS)	X	X	MRA; ggf. „black blood"; Kontrastmittel
Mikroangiopathie (CADASIL/CAA)	X	X	SWI
idiopathische intrakranielle Hypertension (IIH, Pseudotumor cerebri)	X	X	PC-MRA; koronare FS-T2 Orbita und Hypophyse
kraniospinale Hypotension	X	X	PC-MRA; koronare FS-T2 Orbita und Hypophyse
trigeminale Neuralgie/Neuropathie	X	X	MRA, TRUFI
Meningitis (infektiös, nicht infektiös – Neurosarkoidose, chemisch)	X		Kontrastmittel-FLAIR
Sinusitis (sphenoidalis)	X		
Hypophysitis	X	X	Hypophysenprotokoll (inkl. T1w sagittal nativ)
Neoplasma	X		Kontrastmittel
Meningeosis carcinomatosa	X		Kontrastmittel-FLAIR
Hirnentzündungen (bakteriell, mykotisch ...)	X		Kontrastmittel
rheumatoide Meningitis	X		Kontrastmittel-FLAIR
Hydrozephalus/Kolloidzyste, Chiari-Syndrom	X		
Tolosa-Hunt-Syndrom	X	X	Sinus cavernosus: HR-T2 koronar
kraniomandibuläre Dysfunktion (CMD)	X	X	CMD-Protokoll
hypertensive Enzephalopathie	X		

[1] In der Zukunft sind möglicherweise Veränderungen nachweisbar.
ICB = intrazerebrale Blutung, SAB = Subarachnoidalblutung, CADASIL = zerebrale autosomal-dominante Arteriopathie mit subkortikalen Infarkten und Leukenzephalopathie, CAA = zerebrale Amyloidangiopathie; MRA = Magnetresonanzangiografie, MRT = Magnetresonanztomografie, FLAIR = „fluid attenuated inversion recovery", DWI = „diffusion weighted imaging", FS = „fat saturation", PC-MRA = Phasenkontrast-MRA, SWI = „susceptibility weighted imaging", TRUFI = „true fast imaging with steady state precession", HR = „high resolution"

Elektronischer Sonderdruck zur persönlichen Verwendung

sich nur bei etwa 0,2 % der Patienten mit typischer Migräne ein pathologischer Hirnbefund. Daher ist die Bildgebung bei klassischer Präsentation der Migräne nicht indiziert. In einigen Fällen sind Patienten aber verängstigt und möchten z. B. einen zugrunde liegenden Hirntumor ausgeschlossen wissen. Aus solchen Gründen kann dann eine MRT zur Ausschlussdiagnostik durchgeführt werden. Es gibt aber auch Patienten mit einem atypischen Erscheinungsbild der Migräne, bei denen die klinische Diagnose unsicher ist. Hier kann die Bildgebung helfen, um den Befund besser einzuordnen.

In einer aktuellen Studie mit der 3-T-MRT konnte nachgewiesen werden, das der Eisengehalt bei Migränepatienten in speziellen Hirnarealen (Nucleus ruber, periaquäduktales Grau) signifikant erhöht war gegenüber einer Kohorte von Patienten ohne Migräne [4]. Sollte sich dieser Befund durch weitere Studien beweisen und auch durch einfachere, alltagstaugliche Techniken nachweisen lassen, könnte es hier eine Möglichkeit geben, zukünftig die Migräne auch positiv mit der Bildgebung zu beweisen.

Spannungskopfschmerz und Cluster-Kopfschmerz

Bei diesen beiden weiteren häufigen Ursachen primärer Kopfschmerzen gibt es bisher keine spezifischen bildgebenden Befunde. Eine weiterführende bildgebende Diagnostik wird i. d. R. nur durchgeführt, um sekundäre Kopfschmerzursachen ausschließen.

Merke

Bei primären Kopfschmerzen spielt die MRT zur Diagnosestellung i. d. R. keine Rolle und wird nur bei Bedarf zum Ausschluss einer sekundären Kopfschmerzursache eingesetzt.

Bildgebung bei der Diagnose sekundärer Kopfschmerzen

Posttraumatische Kopfschmerzen

Bei dieser Gruppe sekundärer Kopfschmerzursachen geht es i. d. R. darum, posttraumatische Veränderungen nachzuweisen. Während chronische subdurale Hämatome mit einfachen Untersuchungen nachzuweisen sind, bedarf es beim Nachweis oder Ausschluss von Verletzungen am Bandapparat des kraniozervikalen Übergangs i. d. R. hochauflösender 3-D-fähiger Sequenzen, am besten mit der 3-T-MRT.

Sekundäre Kopfschmerzen mit vaskulärer Ursache

Verschiedenste Erkrankungen an den Hals- und Hirngefäßen können zu Kopfschmerzen führen. ▸ **Tab. 1** gibt eine Übersicht über die häufigsten vaskulären Erkrankungen, wobei einige ein spezifisches MRT-Protokoll verlangen, um die Veränderungen nachzuweisen. In der akuten Phase einer zerebralen Ischämie sind die heute etablierten Protokolle mit der Schlaganfall-CT oder Schlaganfall-MRT hochsensitiv, um die Ischämie nachzuweisen. Schwieriger kann gelegentlich der Nachweis oder die diagnostische Einordnung subakuter Infarkte sein.

Subarachnoidalblutung (SAB)

Die Methode der Wahl zum Nachweis einer akuten SAB ist die CT. Bei klinischen Symptomen und einer negativen CT muss die SAB durch eine Lumbalpunktion nachgewiesen oder ausgeschlossen werden.

Schwieriger gestaltet sich die bildgebende Diagnostik bei einer subakuten SAB. Hier ist der Blutungsnachweis mit der CT häufig nicht mehr zu führen. In der MRT ist besonders die FLAIR-Technik (FLAIR = „fluid attenuated inversion recovery“) – und auch die früher häufig verwendete protonendichtegewichtete Bildgebung (PDw) – geeignet, um auch kleinere subarachnoidale Blutungen nachzuweisen, wobei Liquorpulsationsphänomene einen falsch positiven Befund gerade an den Liquorräumen an der Schädelbasis liefern oder zur Fehlinterpretation der Blutung führen können. Kleine Blutmengen und Blutabbauprodukte können auch mit der suszeptibilitätsgewichteten Bildgebung (SWI) nachgewiesen werden, und auch die diffusionsgewichtete Bildgebung (DWI) ist im akuten und subakuten Stadium geeignet, um subarachnoidales Blut nachzuweisen (▸ **Abb. 1**).

In jedem Fall muss bei Patienten mit Verdacht auf eine SAB auch eine angiografische Sequenz akquiriert werden, um ggf. ein Hirnarterienaneurysma oder eine Gefäßmalformation (Angiom, Fistel) nachzuweisen. Bei kleinen Blutungen in der hinteren Schädelgrube und am kraniozervikalen Übergang ist die MRT der CT gelegentlich auch bei akuten Blutungen überlegen – wegen der hier häufig auftretenden Aufhärtungsartefakte in der CT.

Merke

Die häufigste nicht traumatische Ursache für eine SAB ist eine Aneurysmaruptur.

Riesenzellarteriitis und Vaskulitis

Die Riesenzellarteriitis ist eine entzündliche Erkrankung der Blutgefäße und betrifft vor allem größere und mittlere Arterien des Kopfes, vor allem die Äste der A. carotis externa. Betroffene Patienten sind meist über 50 Jahre alt und klagen über einseitige oder beidseitige Kopfschmerzen. Laborchemisch fällt vor allem die erhöhte BSG auf. Eine frühzeitige Diagnose ist wichtig, um eine Erblindung oder Schlaganfälle zu verhindern.

Mit speziellen MRT-Techniken gelingt sehr sensitiv der Nachweis der Gefäßwandverdickung [5], dabei wird vor allem die kontrastmittelangehobene Black-Blood-Technik verwendet (▸ **Abb. 2**). Diese kann an 3-T-MRT-Geräten heute auch in 3-D-Technik mit akzeptabler Messzeit

Elektronischer Sonderdruck zur persönlichen Verwendung

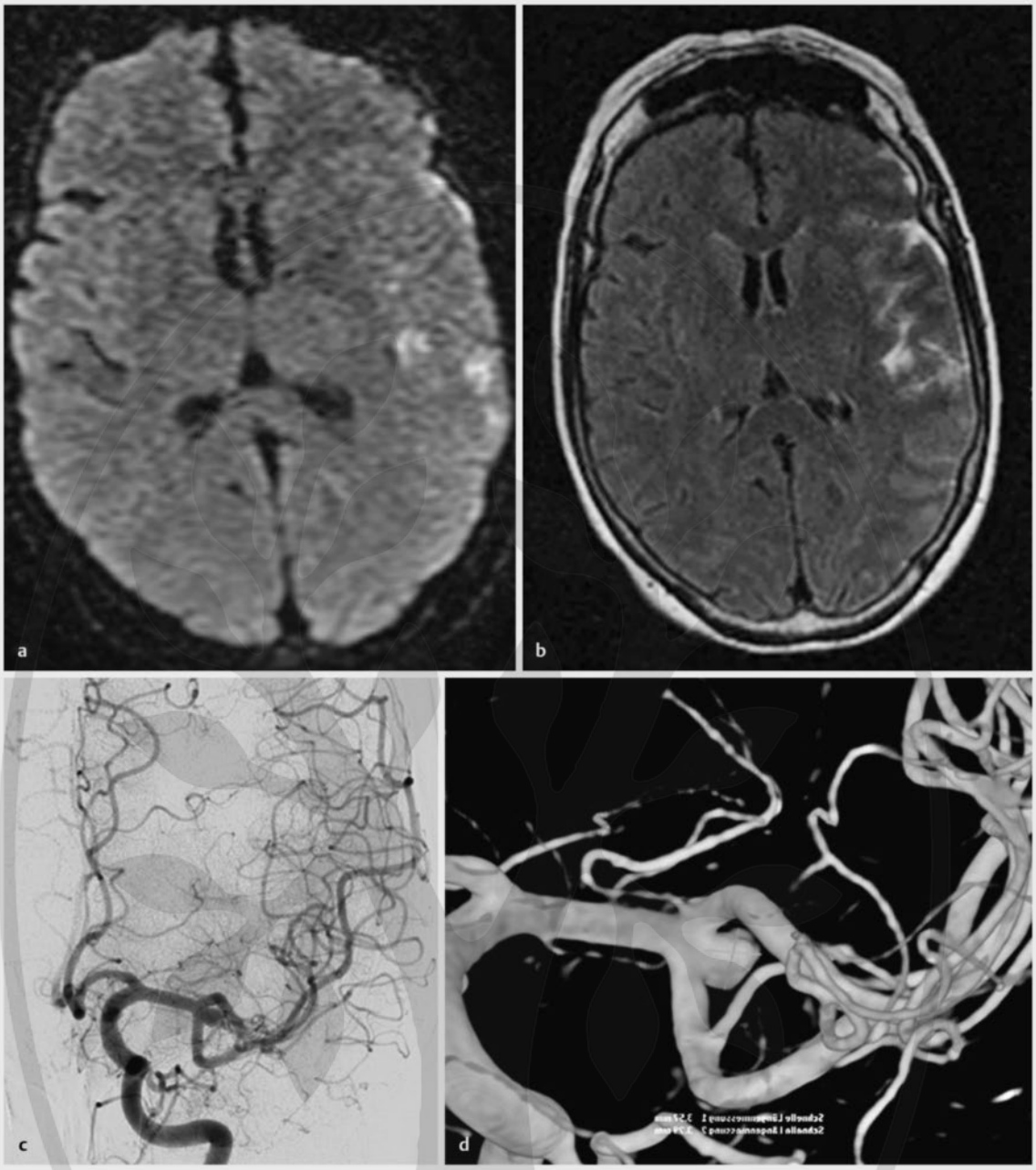

▶ **Abb. 1** Diagnostik der subarachnoidalen Blutung bei einem Patienten 2 Tage nach dem Blutungsereignis. **a, b** Die DWI-Aufnahme (**a**) und die FLAIR-Aufnahme (**b**) zeigen insulär links deutliche Hyperintensitäten. **c, d** In der DSA (**c**) und 3-D-DSA (**d**) kann das ursächliche Mediabifurkationsaneurysma dokumentiert werden.

durchgeführt werden und hat zu völlig neuen diagnostischen Möglichkeiten geführt, um Gefäßwanderkrankungen auch der intrakraniellen Gefäße darzustellen. Zahlreiche klinische Beispiele haben gezeigt, dass Vaskulitiden der Hirnbasisarterien damit sehr viel besser als mit den bisherigen Methoden (DSA, Liquoruntersuchung) nachgewiesen werden können (▶ **Abb. 3**).

Reversibles zerebrales Vasokonstriktionssyndrom (RCVS)

Das reversible zerebrale Vasokonstriktionssyndrom (RCVS) ist eine häufig unterdiagnostizierte Ursache des Donnerschlagkopfschmerzes. Patienten mit RCVS beklagen einen stark einschießenden, innerhalb von weniger als einer Minute sein Maximum erreichenden Kopfschmerz. Dieser kann innerhalb von wenigen Wochen,

Elektronischer Sonderdruck zur persönlichen Verwendung

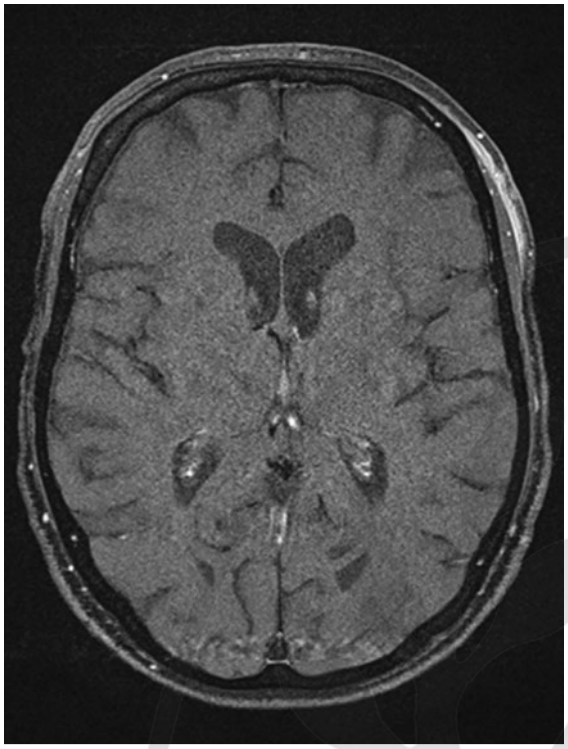

▶ **Abb. 2** Bei einem Patienten mit Riesenzellarteriitis zeigt die „Black-Blood"-Aufnahme nach Kontrastmittelgabe ein kräftiges Enhancement der Gefäßwand der linken A. temporalis superficialis.

oft getriggert durch körperliche Anstrengung, emotionale Belastung oder Valsalva-Manöver, immer wieder auftreten. Als Komplikation sind intrazerebrale Blutungen, Ischämien oder ein posteriores reversibles Enzephalopathie-Syndrom (PRES) möglich [6].

Nicht selten findet man beim RCVS in der kranialen CT oder MRT kleine sulkale Subarachnoidalblutungen (30–40%), manchmal mit begleitendem, vasogenem Ödem (▶ **Abb. 4a, b**). Im Verlauf können intrazerebrale (lobäre) Blutungen auftreten (ca. 10%). Der bildgebende Nachweis der Vasokonstriktion ist oft erst in der 2. Woche möglich. Der RCVS-typische Befund ist eine perlschnurartige Vasokonstriktion mittelgroßer oder großer Arterien, die mehrere Gefäßterritorien betrifft, wobei dieser Befund häufig nur mit der Katheterangiografie (DSA) nachzuweisen ist. In der MRA imponieren z. T. segmentale Stenosen an den proximalen Hirnarterien (▶ **Abb. 4c**).

Dissektionen

Dissektionen an den Hirnarterien können extra- und intrakraniell auftreten. Die Patienten klagen je nach Ort der Dissektion über Hals-, Nacken- oder Kopfschmerzen. Bei den großen Hämatomen an den extrakraniellen Karotiden kommen zusätzliche Symptome durch Nervenkompression hinzu (Horner-Syndrom).

Während eine Gefäßeinengung durch das Wandhämatom mit der MR-Angiografie in der akuten Phase bereits gut nachzuweisen ist (▶ **Abb. 5a**), gelingt der positive Nachweis des Hämatoms mit der MRT eigentlich erst nach 36 Stunden, wenn sich Methämoglobin gebildet hat. Hier sind T1w Bilder mit Fettunterdrückung am besten geeignet (▶ **Abb. 5b**). Bei Dissektionen an den kleinen Arterien (intrakraniell aber auch an der A. vertebralis) muss häufig eine subtile Bildgebung mit hoher Ortsauflösung durchgeführt werden, um einerseits die Gefäßeinengung, aber vor allem auch das Hämatom darzustellen (▶ **Abb. 6**). Für die Initiierung der richtigen Therapie und anschließenden Prophylaxe ist der positive Nachweis der Dissektion häufig unerlässlich.

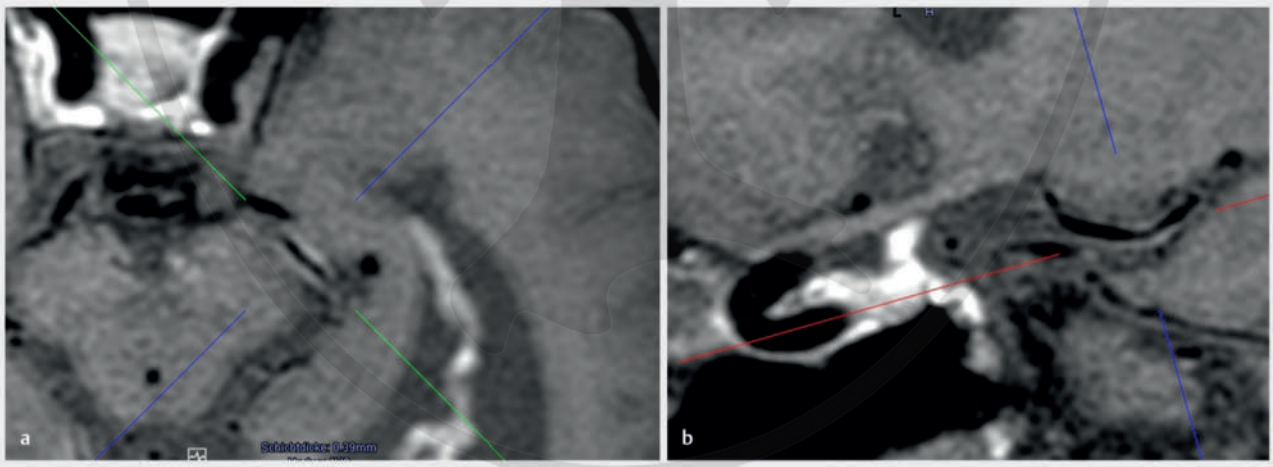

▶ **Abb. 3** Rekonstruktionen axial (**a**) und sagittal (**b**) aus einer 3-D–T1-Black-Blood-Aufnahme bei einer primären ZNS-Vaskulitis: sehr gut nachweisbare segmentale Gefäßwandverdickung und Kontrastmittelanreicherung an der A. cerebri posterior.

Elektronischer Sonderdruck zur persönlichen Verwendung

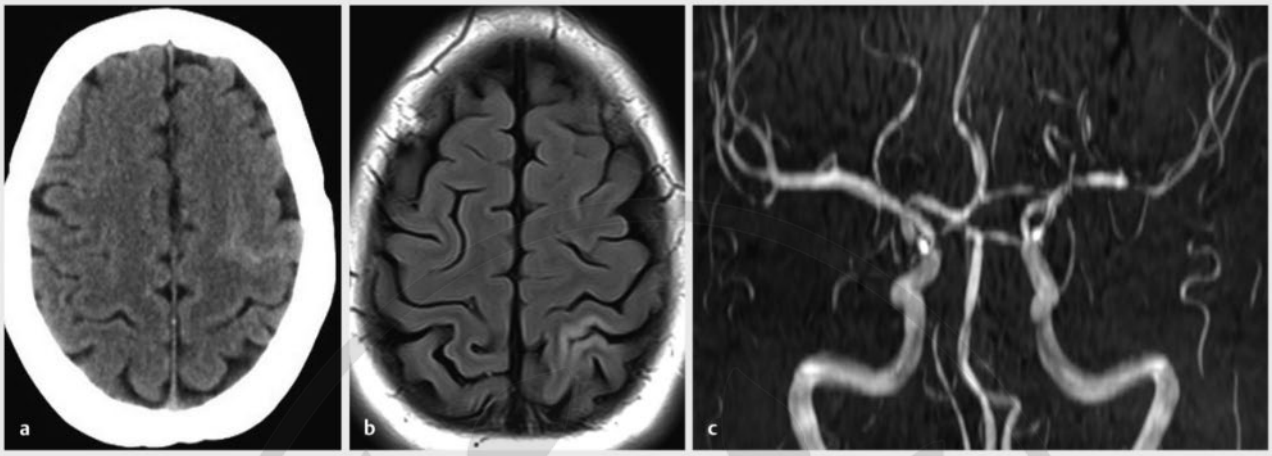

▶ **Abb. 4** Bildbefunde bei reversiblem zerebralem Vasokonstriktionssyndrom (RCVS). **a** In der kranialen CT kann subakut eine Blutung im präzentralen Sulcus nachgewiesen werden. **b, c** In der MRT (FLAIR-Aufnahme und TOF-Angiografie) findet sich in der subakuten Phase ein kortikales Ödem und eine Engstellung der A. cerebri media links (anderer Patient als in **a**).

▶ **Abb. 5** MRA (**a**) und MRT (**b**) (cor FS T1w) bei einer Patientin mit subpetröser Dissektion der rechten A. carotis interna ca. 48 h nach Ereignisbeginn.

Elektronischer Sonderdruck zur persönlichen Verwendung

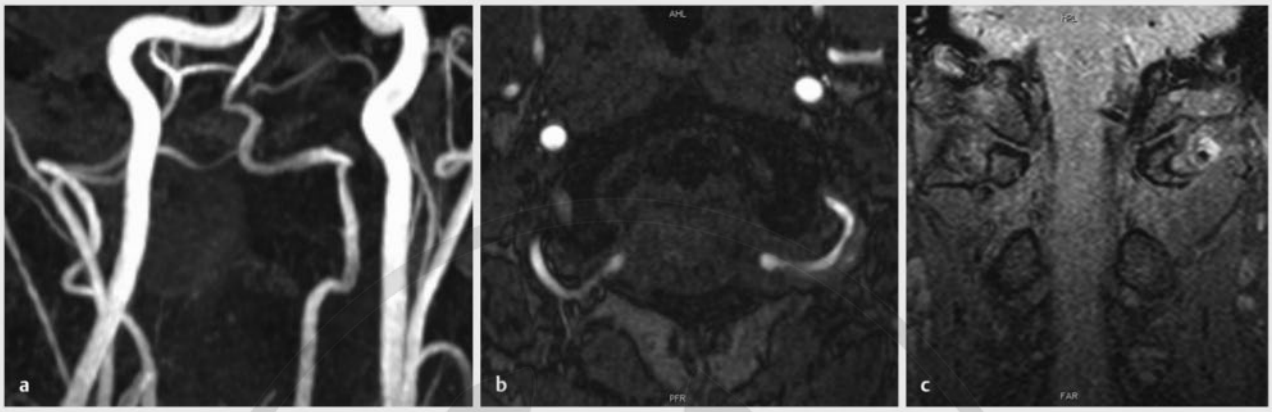

▶ **Abb. 6** Subakute Dissektion an der oberen Atlasschleife der linken A. vertebralis. **a** Die Gefäßeinengung ist in der rekonstruierten MRA kaum zu erfassen. **b** In den MRA-Quellbildern ist die Gefäßeinengung segmental zu sehen. **c** Deutlich wird das Wandhämatom in der dünnschichtigen koronaren FS-T1 dokumentiert.

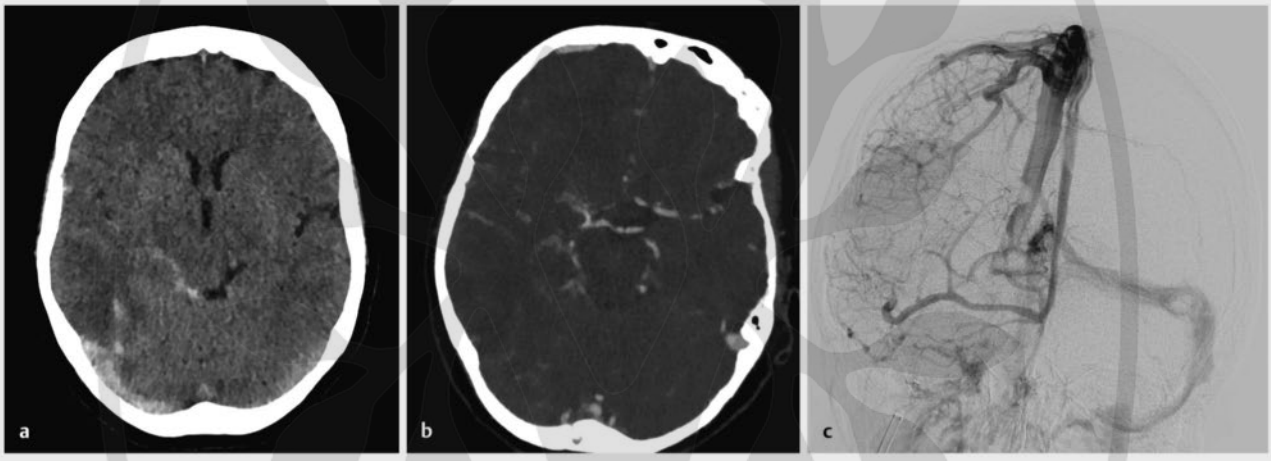

▶ **Abb. 7** Spontane Thrombose des rechten Sinus transversus und der rechten V. Labbe bei einer 48-jährigen Patientin. **a** In der Nativ-CCT ist das rechtstemporale Ödem und der hyperdense Sinus transversus dokumentiert. **b** In der CTA fehlt die Kontrastierung des rechten Sinus transversus. **c** Der thrombotische Sinusverschluss wird in der arteriellen DSA vor therapeutischer transvenöser Thrombektomie bestätigt.

Elektronischer Sonderdruck zur persönlichen Verwendung

Merke

Dissektionen der zervikalen Arterien treten nicht selten zweizeitig auch auf der Gegenseite auf.

Sinus-/Venenthrombose

Thrombosen der ableitenden zerebralen Gefäße können unterschiedliche Ursachen haben. Dabei sind Gerinnungsstörungen, hormonelle Einflüsse und Entzündungen an den Nasennebenhöhlen bzw. den Mastoidzellen zwar die häufigsten Ursachen einer Sinus-/Venenthrombose (SVT), aber bei vielen Patienten lässt sich der auslösende Faktor gar nicht identifizieren. Frauen sind etwa 3–5-mal häufiger von dieser Erkrankung betroffen als Männer. Die Leitsymptome sind durch die Trias Kopfschmerzen, fokales neurologisches Defizit und Bewusstseinsstörungen definiert. Gerade bei isolierten Thrombosen in den großen venösen Blutleitern können aber auch gar keine Symptome oder nur Kopfschmerzen vorliegen. Die Diagnose einer SVT mit MRT kann nicht selten problematisch sein, da einerseits Flussphänomene eine Thrombose vortäuschen können, andererseits das Thrombussignal in den verschiedenen Sequenzen zeitabhängig variiert. Die CCT, unterstützt mit der CT-Angiografie (CTA), ist bei richtiger technischer Durchführung dabei sowohl die zuverlässigste als auch die häufig einfacher zu interpretierende Technik, da sie im Gegensatz zur MRT und MRA nicht durch Flussphänomene beeinflusst wird (▶ **Abb. 7**). Gerade bei unklaren MR-Befunden sollte zur Diagnosesicherung einfach auf die CTA zurückgegriffen werden, wenngleich damit die Applikation von Röntgen-

strahlen und Kontrastmittel nötig ist. Seltene isolierte Brückenvenenthrombosen sind dagegen leichter mit spezifischen MRT-Techniken wie SWI- oder gelegentlich auch mal mit DWI-Sequenzen nachzuweisen. Anatomische Varianten wie intrasinusidale Septierungen, arachnoidale Granulationen oder Hypoplasien der Sinus dürfen auch mit der CTA nicht als Thrombosen fehlinterpretiert werden.

Merke

Bei unklaren fokalen Hirnödemen in Verbindung mit Kopfschmerzen muss differenzialdiagnostisch an ursächliche venöse Thrombosen gedacht werden.

Sekundäre Kopfschmerzen bei Liquordruckerkrankungen

Idiopathische intrakranielle Hypertension (IIH; Pseudotumor cerebri)

Obwohl Patienten mit dieser Erkrankung i. d. R. chronische Kopfschmerzen haben, können sich einige Patienten auch mit einer akuten Kopfschmerzsymptomatik präsentieren. Zusätzlich zu den Kopfschmerzen können Sehstörungen (Doppelbilder, Visusstörungen) oder andere Hirnnervenstörungen auftreten. Eine lumbale Druckmessung ergibt einen Liquordruck von über 20 cm H_2O. Frauen sind häufiger betroffen als Männer und die Druck-

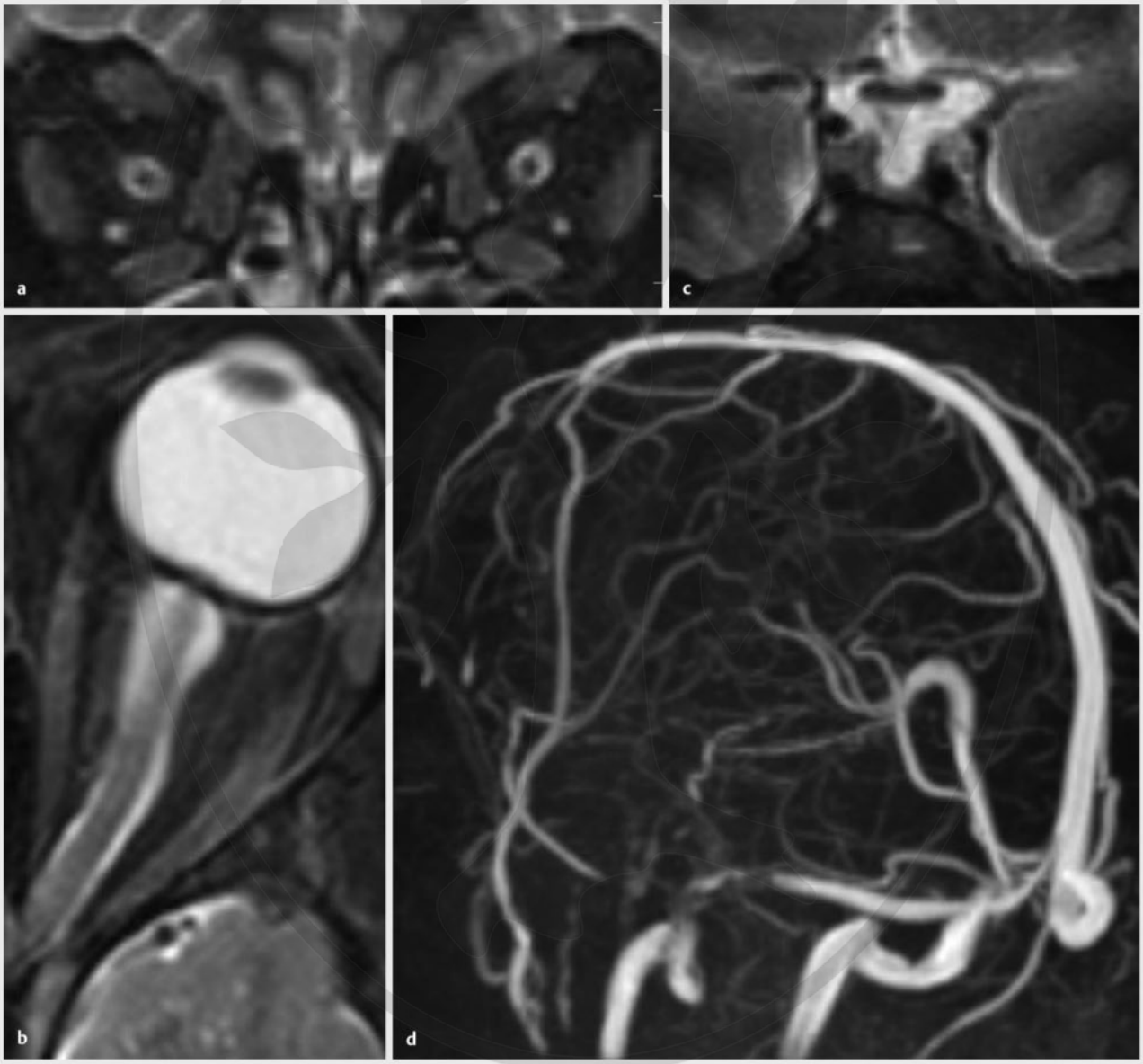

▶ **Abb. 8** MRT-Befunde bei idiopathischer intrakranieller Hypertension mit Druckzeichen in der MRT (IIH). **a, b** Die FS-T2-Aufnahmen dokumentieren eine Erweiterung der Optikusscheide. **c** Eine koronare Aufnahme durch die Sella zeigt die Absenkung des Diaphragmas und die Anpressung der Hypophyse an den Sellaboden. **d** In der PC-MRA zeigt sich die Kompression des lateralen Sinus transversus.

Elektronischer Sonderdruck zur persönlichen Verwendung

erhöhung korreliert stark, aber nicht immer, mit einem hohen BMI.

Während die Bildgebung früher bei der Diagnose keine Rolle spielte oder nur zum Ausschluss intrakranieller Raumforderungen diente, liefert die MRT heute manchmal den ersten Hinweis auf eine Liquordruckerkrankung [7]. Dazu muss man aber die Bildbefunde bei Liquordruckerkrankungen kennen. Mit einem entsprechend angepassten MRT-Untersuchungsprotokoll, das dünnschichtige fettunterdrückte T2-Aufnahmen von Orbita und Sella sowie qualitativ hochwertige venöse MR-Angiografien beinhaltet, sind die Diagnose und das Monitoring von Liquordruckerkrankungen mit der MRT sehr suffizient machbar. Die Hauptbefunde bei der IIH sind dabei:

- eine Erweiterung (Hydrops) der Optikusscheiden
- eine Absenkung des Diaphragma sellae („empty sella")
- beidseitige Kompression des lateralen Sinus transversus (Sinusknie)

Weitere MRT-Befunde sind eine Abflachung der hinteren Sklera, die Elongation der Optikusscheide, die Protrusion der Papille, ein Ödem in der Papille und im Sehnerv (▸ **Abb. 8**).

Die o. g. Hauptbefunde eignen sich auch hervorragend zum Monitoring des intrakraniellen Drucks – außer bei einer fixierten Stenose des lateralen Sinus transversus. Diese Stenose kann dann auch die Ursache für die Entwicklung der intrakraniellen Hypertension (sekundäre intrakranielle Hypertension) sein und wird heute mit einem Stent behandelt. Bei entsprechendem Beschwerdebild und Gefahr des Visusverlustes ist heute auch bei der primären IIH die Stentangioplastie die Therapie der ersten Wahl.

Kraniospinale Hypotension

Nach der IHS-Klassifikation leiden Patienten mit einer kraniospinalen Hypotension unter Kopfschmerzen, die sich bei aufrechter Haltung verstärken (orthostatischer Kopfschmerz) und den Patienten im Extremfall sogar bettlägerig machen. Begleitende Symptome können Nackenschmerzen, Tinnitus, Hypakusis, Photophobie und Schwindel sein. Eine lumbale Druckmessung ergibt einen Liquordruck von unter 6 cm H_2O.

Bei länger andauernder kraniospinaler Hypotension entstehen beidseitige, kranielle subdurale Hygrome (▸ **Abb. 9a**) oder eine chronische Verdickung der Meningen bis hin zu kortikalen und perimedullären Siderosen. Eine Verdickung und Kontrastmittelaufnahme der Meningen darf dabei nicht mit einer Meningitis oder einer Meningeosis carcinomatosa verwechselt werden. Da kranieller und spinaler Liquorraum miteinander verbunden sind, finden sich bei aufmerksamer Untersuchung und Befundung häufig auch spinale Hygrome, die als epiarachnoidal zu beschreiben sind (▸ **Abb. 9b, c**). Die im Abschnitt IIH beschriebenen Bildbefunde zur Liquordruckdiagnostik sind bei der kraniospinalen Hypotension genau umgedreht:

- ein Kollaps der Optikusscheiden
- eine Anhebung des Diaphragma sellae (Pseudovergrößerung der Hypophyse)
- Weitstellung der duralen venösen Blutleiter

Die Suche nach dem ursächlichen Liquorleck startet orientierend mit einer fettunterdrückten T2-Sequenz der gesamten spinalen Achse, um ggf. dadurch schon eine pathologische Liquorstraße entlang der Nervenwurzeltaschen nachzuweisen. Vor einer weiteren und dann auch invasiven Suche nach dem meist sehr kleinen Liquorleck wird i. d. R. eine lumbale Blutpatch-Behandlung versucht („blind patching"), um mit der dadurch induzierten intraspinalen Drucksteigerung ggf. das Leck zu verschließen. Dieses gelingt in etwa 30 % der Fälle. Bei Misserfolg dieses Ansatzes muss dann in einem darauf spezialisierten Zentrum eine komplexe Liquorlecksuche gestartet werden, inkl. MR-Myelografie (auch dynamisch) oder dynamischer digitaler Subtraktionsmyelografie [8].

Merke

Bei einem persistierenden Liquorunterdrucksyndrom nach Lumbalpunktion hat der gezielte Blutpatch auf Höhe der ursächlichen Lumbalpunktion eine hohe therapeutische Erfolgsrate.

Meningeale Erkrankungen

Sekundäre Kopfschmerzen können auch durch akute und chronische meningeale Erkrankungen verursacht werden. Während die akuten meningealen Erkrankungen meist mit einem entsprechenden allgemeinen Krankheitsbild und einer fassbaren neurologischen Symptomatik (Meningismus) einhergehen, kann die klinische Symptomatik bei chronischen meningealen Erkrankungen unscharf bleiben. Assoziierte Symptome werden durch die Topik der Erkrankung bestimmt, so z. B. die Augenmotilitätsstörung beim Tolosa-Hunt-Syndrom, einer granulomatösen Erkrankung des Sinus cavernosus.

Bei deutlicher meningealer Erkrankung zeigt eine kontrastmittelverstärkte T1w Aufnahme meist den Befund sehr klar. Um subtile meningeale Veränderungen zu erfassen, eignet sich dagegen besonders die kontrastmittelverstärkte FLAIR-Aufnahme, da sie schon bei diskreten meningealen Erkrankungen ein Enhancement zeigt [9].

Merke

Neben entzündlichen Veränderungen der Meningen kann auch eine meningeale Metastasierung, z. B. eine Meningeosis carcinomatosa, zu Kopfschmerzen führen.

Elektronischer Sonderdruck zur persönlichen Verwendung

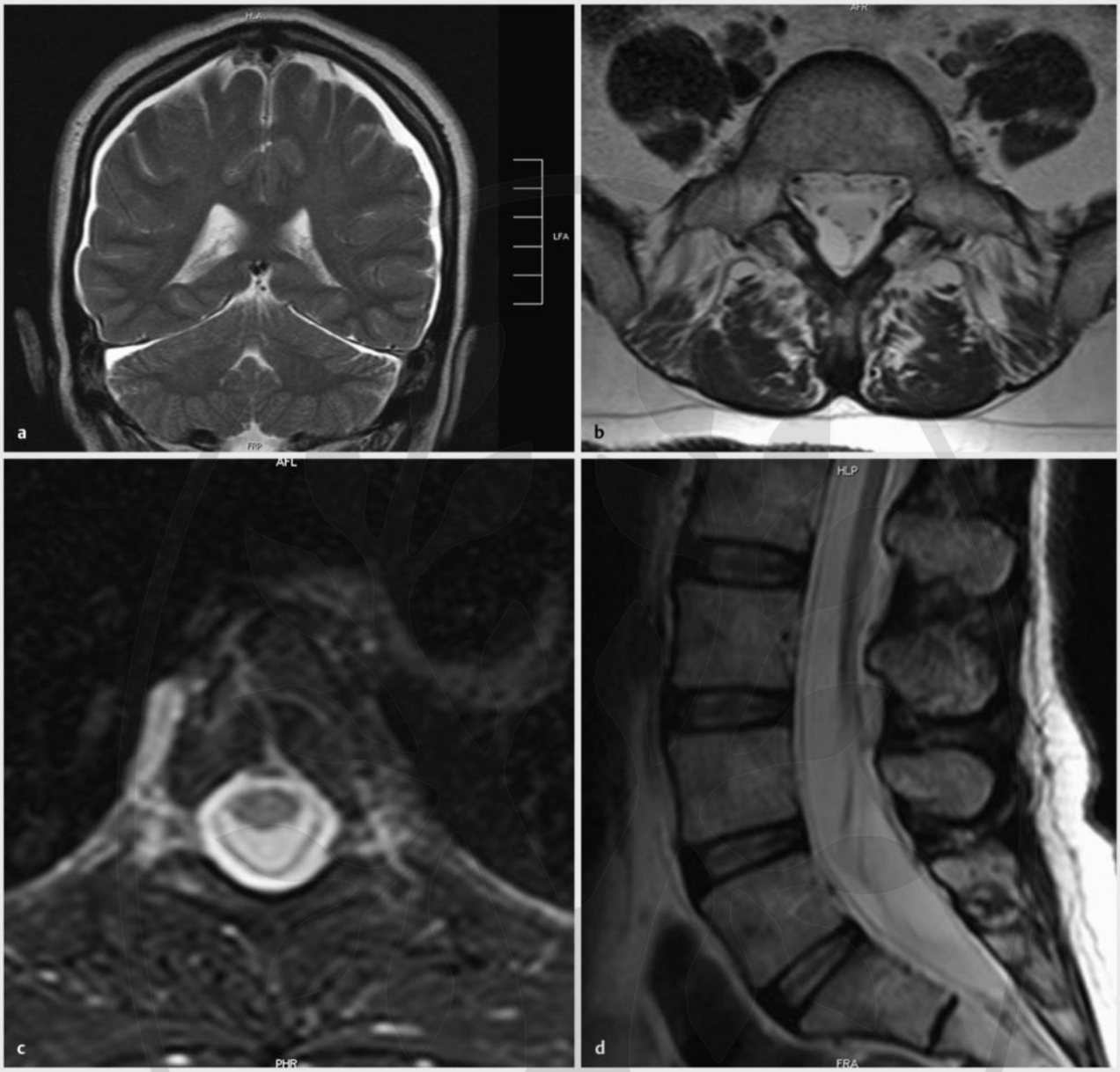

▶ **Abb. 9** MRT-Befunde bei chronischem Liquorunterdrucksyndrom. Subdurale Hygrome sind kranial und spinal in den T2w Bildern (**a, b, d**) und im FS-T2w Bild (**c**) nachzuweisen.

Elektronischer Sonderdruck zur persönlichen Verwendung

Hypophysenerkrankungen

Chronische Erkrankungen der Hypophyse inkl. Tumoren verursachen nur selten Kopfschmerzen. Entzündungen oder akute Volumenvermehrungen der Hypophyse führen dagegen zu sekundären Kopfschmerzen, zumal die Hypophyse direkt unter der Dura, dem Diaphragma sellae, gelegen ist. Beispielhaft hervorgehoben werden sollen in diesem Abschnitt 2 eher seltene Erkrankungen, die zu Kopfschmerzen führen können: der Hypophysenapoplex und die Hypophysitis.

Beim sog. *Hypophysenapoplex* tritt meist ein akuter Kopfschmerz auf. Begleitende Symptome sind Visusstörungen und eine bitemporale Hemianopsie. Die häufigste anfängliche (Fehl-)Diagnose ist eine Subarachnoidalblutung (SAB) oder eine Meningitis. Bei Fehldiagnose der Erkrankung kann es zu lebensbedrohlichen Symptomen kommen. Die MRT ist Diagnosemethode der Wahl und zeigt eine Einblutung in einen häufig vorbestehenden Hypophysentumor (60 %) oder eine Infarzierung (40 %).

Die *Hypophysitis* ist meist eine lymphozytäre Hypophysitis und darf nicht mit einem Hypophysenadenom verwechselt werden. Diagnostischer Schlüssel ist bei größeren Befunden die Beteiligung des Hypophysenstiels und bei kleineren Befunden das fehlende hyperintense T1w Signal in der Neurohypophyse.

KERNAUSSAGEN

- Bei Patienten mit primären Kopfschmerzen hat die bildgebende Diagnostik mit der MRT i. d. R. eine Ausschlussfunktion.
- Bei Patienten mit sekundären Kopfschmerzen ist bei gezielter Untersuchung häufig ein positiver Bildbefund in der MRT nachweisbar.
- Zum Teil sind die Befunde bei sekundären Kopfschmerzen subtil und nur mit spezifischen MRT-Protokollen nachweisbar.
- Um verschiedene MRT-Protokolle im täglichen Arbeitsablauf bei Kopfschmerzpatienten gezielt einzusetzen, bedarf es einer dezidierten Fragestellung, die über die allgemeine Frage „Abklärung bei Kopfschmerzen" hinausgeht.
- Um die Möglichkeiten der Bildgebung voll auszuschöpfen und auch seltene Diagnosen stellen zu können, müssen relevante anamnestische Daten und Untersuchungsbefunde bekannt sein. Ein suffizientes Zusammenspiel zwischen Zuweiser und Radiologe ist daher unerlässlich.
- Für den Patienten lohnt sich eine gezielte MRT-Untersuchung, da ihm hierdurch ggf. ein langer Leidensweg als falsch klassifizierter Kopfschmerzpatient erspart bleibt und bei sekundären Kopfschmerzen so möglicherweise die zugrunde liegende Erkrankung therapiert werden kann.

Interessenkonflikt

Erklärung zu finanziellen Interessen

Forschungsförderung erhalten: nein; Honorar/geldwerten Vorteil für Referententätigkeit erhalten: ja, von einer anderen Institution (Pharma- oder Medizintechnikfirma usw.); Bezahlter Berater/interner Schulungsreferent/Gehaltsempfänger: nein; Patent/Geschäftsanteile/Aktien (Autor/Partner, Ehepartner, Kinder) an im Bereich der Medizin aktiven Firma: nein; Patent/Geschäftsanteile/Aktien (Autor/Partner, Ehepartner, Kinder) an zu Sponsoren dieser Fortbildung bzw. durch die Fortbildung in ihren Geschäftsinteressen berührten Firma: nein.

Erklärung zu nichtfinanziellen Interessen

Die Autorinnen/Autoren geben an, dass kein Interessenkonflikt besteht.

Autorinnen/Autoren

Olav Jansen

Prof. Dr. med. 1980–1985 Medizinstudium in Göttingen und Lübeck. 1986–1990 Abteilung für Radiologie der Universität Lübeck. 1991 Neurochirurgie der Uni Lübeck. 1992 Radiologie Uni Lübeck. 1992–1993 Neuroradiologie Uni Lübeck. 1993–2000 Neuroradiologie Heidelberg. Seit 2000 Neuroradiologie Kiel, seit 2008 Institutsdirektor.

Holger Görike

Dr. med. 1999 Abschluss des Medizinstudiums in Marburg. 2004 Promotion an der Philipps-Universität Marburg. 2004–2005 Weiterbildung Neuroradiologie an der Uniklinik Schleswig-Holstein, Campus Kiel. 2007 Facharzt für diagnostische Radiologie und Niederlassung als Arzt für diagnostische Radiologie in Hamburg. 2017 Gründung der „Radiologie am Fleet", Praxis für radiologische Diagnostik und Therapie.

Sönke Peters

Dr. med. 2004–2010 Medizinstudium in Kiel. 2016 Facharzt für Radiologie. 2019 Schwerpunktbezeichnung Neuroradiologie. Seit 2019 Oberarzt für Neuroradiologie in der Klinik für Radiologie und Neuroradiologie des UKSH, Campus Kiel.

Korrespondenzadresse

Prof. Dr. Olav Jansen
Klinik für Radiologie und Neuroradiologie
Universitätsklinikum Schleswig-Holstein (UKSH) – Campus Kiel
Arnold-Heller-Straße 3
Haus D
24105 Kiel
olav.jansen@uksh.de

Wissenschaftlich verantwortlich gemäß Zertifizierungsbestimmungen

Wissenschaftlich verantwortlich gemäß Zertifizierungsbestimmungen für diesen Beitrag ist Prof. Dr. med. Olav Jansen, Kiel.

Elektronischer Sonderdruck zur persönlichen Verwendung

Literatur

[1] Internationale Klassifikation von Kopfschmerzerkrankungen. Nervenheilkunde 2019; 38: S3–S182

[2] Evans R. Diagnostic testing for the evaluation of headaches. Neurol Clin 1996; 14: 1–26

[3] Holle D, Obermann M. The role of neuroimaging in the diagnosis of headache disorders. Ther Adv Neurol Disord 2013; 6: 369–374

[4] Domínguez C, López A, Ramos-Cabrer P et al. Iron deposition in periaqueductal gray matter as a potential biomarker for chronic migraine. Neurology 2019; 92: e1076–e1085

[5] Bley T, Wieben O, Uhl M et al. High-resolution MRI in giant cell arteritis: imaging of the wall of the superficial temporal artery. AJR Am J Roentgenol 2005; 184: 283–287

[6] Kamm K, Ruscheweyh R, Straube A. Das reversible zerebrale Vasokonstriktionssyndrom. Nervenheilkunde 2018; 37: 43–49

[7] Rohr AC, Riedel C, Fruehauf MC et al. MR imaging findings in patients with secondary intracranial hypertension. AJNR Am J Neuroradiol 2011; 32: 1021–1029

[8] Farb RI, Nicholson PJ, Peng PW et al. Spontaneous Intracranial Hypotension: A Systematic Imaging Approach for CSF Leak Localization and Management Based on MRI and Digital Subtraction Myelography. AJNR Am J Neuroradiol 2019; 40: 745–753

[9] Galassi W, Phuttharak W, Hesselink JR et al. Intracranial meningeal disease: comparison of contrast-enhanced MR imaging with fluid-attenuated inversion recovery and fat-suppressed T1-weighted sequences. AJNR Am J Neuroradiol 2005; 26: 553–559

Bibliografie

DOI https://doi.org/10.1055/a-0966-5988
Radiologie up2date 2020; 20: 67–80

© Georg Thieme Verlag KG Stuttgart · New York

ISSN 1616-0681

Elektronischer Sonderdruck zur persönlichen Verwendung

Punkte sammeln auf CME.thieme.de

Diese Fortbildungseinheit ist in der Regel 12 Monate online für die Teilnahme verfügbar. Den genauen Einsendeschluss finden Sie unter **https://cme.thieme.de**. Sollten Sie Fragen zur Online-Teilnahme haben, finden Sie unter **https://cme.thieme.de/hilfe** eine ausführliche Anleitung. Wir wünschen viel Erfolg beim Beantworten der Fragen!

Unter **https://eref.thieme.de/CXDHYLV** oder über den QR-Code kommen Sie direkt zur Startseite des Wissenstests.

VNR 2760512020158725305

Thieme CME · Fortbildungspunkte 3

Frage 1

Wann bzw. wozu ist bei primären Kopfschmerzen eine MRT nötig?

A Ein MRT ist bei jeder Kopfschmerzerstdiagnose erforderlich.
B Bei Patienten mit Cluster-Kopfschmerz sollte bei jeder Kopfschmerzepisode eine MRT durchgeführt werden.
C Das MRT kann dem Ausschluss einer sekundären Kopfschmerzursache dienen, insbesondere bei atypischer Manifestation.
D Ein MRT ist nur nötig, wenn der Patient dies einfordert.
E Bei Migränepatienten kann die Diagnose nur gestellt werden, wenn mittels MRT typische Veränderungen im Hirnstamm nachgewiesen wurden.

Frage 2

Welche der folgenden Veränderungen sind bei der idiopathischen intrakraniellen Hypertension (IIH) in der MRT nachweisbar?

A erweiterte Sehnervenscheiden
B erweiterte venöse Sinus
C subdurale Hygrome über der Konvexität
D flächige Marklagerödeme
E aufgeweitete Seitenventrikel

Frage 3

Welche der folgenden Aussagen zu Subarachnoidalblutungen (SAB) ist richtig?

A Eine SAB kann nur mit der CT nachgewiesen werden.
B Die FLAIR-Sequenz (FLAIR = „fluid attenuated inversion recovery“) ist sehr sensitiv zum Nachweis geringer und subakuter subarachnoidaler Blutansammlungen.
C Eine Lumbalpunktion (LP) ist zur Sicherung der Diagnose immer nötig.
D Arteriovenöse Malformationen (AVM) sind die häufigste Ursache für Subarachnoidalblutungen.
E Diffusionsgewichtete Bilder (DWI) weisen bei Subarachnoidalblutungen nie Veränderungen auf.

Frage 4

Was ist bei der Kopfschmerzabklärung mittels MRT zu beachten?

A Es sollte immer Kontrastmittel eingesetzt werden.
B Kopfschmerzen müssen nie mit einer MRT abgeklärt werden, ein Blutungsausschluss mittels CT reicht.
C Um die Diagnosegenauigkeit zu erhöhen, sollten nur 3-D-fähige Sequenzen angewandt werden.
D Entsprechend der Anamnese und Vorbefunde sollten gezielt spezielle MRT-Protokolle benutzt werden.
E Jeder Kopfschmerzpatient muss mindestens einmal eine MRT erhalten.

Frage 5

Welche der folgenden Aussagen zu Dissektionen ist richtig?

A Methämoglobin im Gefäßwandhämatom kann mit fettunterdrückten T1w Sequenzen nachgewiesen werden.
B Dissektionen kommen nur an den Halsgefäßen vor.
C Die MRT dient nur dem Ausschluss anderer Kopfschmerzursachen.
D Eine Dissektion kann nur indirekt durch eine Gefäßeinengung nachgewiesen werden.
E Beidseitige Dissektionen sind eine Rarität.

Frage 6

Welche der nachfolgenden Erkrankungen ist *keine* sekundäre Kopfschmerzursache?

A Sinus-/Venenthrombose
B Sinusitis
C trigeminale Neuralgie/Neuropathie
D Hydrozephalus
E fokale kortikale Dysplasie (FCD)

▸ **Weitere Fragen auf der folgenden Seite …**

Elektronischer Sonderdruck zur persönlichen Verwendung

Punkte sammeln auf CME.thieme.de

Fortsetzung …

Frage 7

Welche der folgenden Aussagen zum reversiblen zerebralen Vasokonstriktionssyndrom (RCVS) ist *nicht* richtig?

A Das RCVS präsentiert sich typischerweise mit einem Donnerschlagkopfschmerz.
B Häufig finden sich Triggerfaktoren für die Kopfschmerzattacken.
C Bei komplizierten Verläufen kann es zu zerebralen Infarkten kommen.
D Die Vasokonstriktion betrifft nur die kleinen Arterien und ist deshalb bildgebend nicht nachweisbar.
E Kleine sulkale Subarachnoidalblutungen sind ein möglicher Begleitbefund.

Frage 8

Was sind mögliche Befunde bei der kraniospinalen Hypotension?

A Liquoraustritt an einer Nervenwurzeltasche
B aufgeweitete Seitenventrikel
C eine Kompression/Stenose der duralen venösen Blutleiter
D eine Abflachung der hinteren Sklera
E das fehlende hyperintense T1w Signal der Neurohypophyse

Frage 9

Welche der folgenden Aussagen über meningeale Veränderungen bei Kopfschmerzpatienten ist richtig?

A Eine Kontrastmittelanreicherung der Meningen ist immer Folge einer Infektion.
B Zum Nachweis subtiler meningealer Veränderungen eignet sich besonders die suszeptibilitätsgewichtete Bildgebung (SWI).
C Bei der idiopathischen intrakraniellen Hypertension (IIH) findet man häufig verdickte Meningen.
D Eine Kontrastmittelanreicherung der Meningen ist immer verdächtig auf eine Meningeosis carcinomatosa.
E Zum Nachweis meningealer Erkrankungen ist meist der Einsatz von Kontrastmittel nötig.

Frage 10

Welche der folgenden Aussagen zu hypophysären Erkrankungen ist richtig?

A Hypophysentumoren fallen klinisch meist durch Kopfschmerzen auf.
B Der diagnostische Schlüssel zum Nachweis eines Hypophysenadenoms ist die Beteiligung des Hypophysenstiels.
C Beim sog. Hypophysenapoplex findet sich eine Einblutung in die Hypophyse.
D Die Absenkung des Diaphragma sellae („empty sella“) ist ein typischer Befund bei einer akuten Hypophysitis.
E Die Hypophysitis und der Hypophysenapoplex sind 2 der häufigsten sekundären Kopfschmerzursachen.

Elektronischer Sonderdruck zur persönlichen Verwendung